

Caso clínico**Maculopatía crónica bilateral en un soldador****Chronic Bilateral Maculopathy In A Welder****José Juan Escobar¹, Pere Sanz-Gallen ², Santiago Nogué², Mikel Uña-Gorospé³**¹ Servicio de Oftalmología. Hospital Dos de Maig de Barcelona. España.² Unidad de Toxicología. Hospital Clínic de Barcelona. España.³ Director Médico. CFP Servicio de Prevención. San Sebastián/Donostia. España.

Recibido: 22-01-14

Aceptado: 25-04-14

Correspondencia

Dr. Pere Sanz-Gallen

Ronda General Mitre, n.º 39

08017-Barcelona. España

Correo electrónico: 17039psg@comb.cat

Resumen

Se aporta un caso de maculopatía bilateral crónica, en un soldador que trabajaba en un pequeño taller mecánico. Consulta a un Servicio de Oftalmología porque desde hacía varios meses presentaba una importante pérdida de visión. El diagnóstico se realiza principalmente a través de la retinografía, las imágenes de autofluorescencia y de la tomografía de coherencia óptica.

Se comentan los principales casos descritos en la literatura médica. También se describen las principales medidas preventivas que se deberían aplicar para evitar la aparición de casos como este.

*Med Segur Trab (Internet) 2014; 60 (235) 470-474***Palabras Clave:** *Maculopatía bilateral, Soldador, Radiaciones Ultravioleta, Enfermedad Profesional.*

Abstract

A case of chronic bilateral maculopathy is provided in a welder working in a small workshop. Consult a Department of Ophthalmology because for several months has vision loss. The diagnosis is mainly done through retinography, images of autofluorescence and optical coherence tomography.

Principal cases described in the literature are discussed. Preventive measures should be implemented to prevent the incidence of cases like this are also described.

*Med Segur Trab (Internet) 2014; 60 (235) 470-474***Key Words:** *Bilateral maculopathy, Welder, Ultraviolet Radiation, Occupational Disease:*

INTRODUCCIÓN

La mácula es la parte más sensible de la retina, es la que nos permite la visión central. La afectación macular (maculopatía) pueden ser debidas a diversas causas, destacando las degeneraciones de la retina de pacientes con edad avanzada (retinosis pigmentaria). Las maculopatías fototóxicas son el resultado de las lesiones que ocasionan los efectos fototérmicos, fotomecánicos y fotoquímicos producidos por las elevadas exposiciones a las radiaciones ultravioletas. Estas exposiciones están relacionadas con la intensidad, tiempo de exposición y longitud de onda de la fuente lumínica, siendo la luz azul y la ultravioleta (longitud de onda menor a 300-350 nm) la más dañina para el ojo^{1,2}. Son muy características las exposiciones agudas a las radiaciones ultravioleta, principalmente en las observaciones sin protección ocular durante un eclipse solar¹.

Actualmente con la tomografía de coherencia óptica (OCT) podemos describir los daños a nivel intraretiniano, detectándose las lesiones en los fotorreceptores y en el epitelio pigmentario retiniano (EPR)¹.

Aportamos un caso de una maculopatía bilateral crónica en un soldador, debido a la exposición crónica a radiaciones ultravioleta, resaltamos la importancia de las medidas preventivas para evitar o minimizar al máximo la aparición de estos casos.

CASO CLÍNICO

Varón de 52 años de edad, sin antecedentes médicos de interés, no hábitos tóxicos, trabaja desde hace quince años como soldador, en un pequeño taller mecánico que se dedica principalmente a la reparación e instalación de puertas metálicas, barandillas, estanterías, cerrojos y diferentes estructuras mecánicas para domicilios particulares y empresas. La mayoría de procesos de soldadura que empleaba son del tipo MIG (metal inert gas)/ MAG (metal active gas), el gas utilizado es una mezcla de argón y dióxido de carbono.

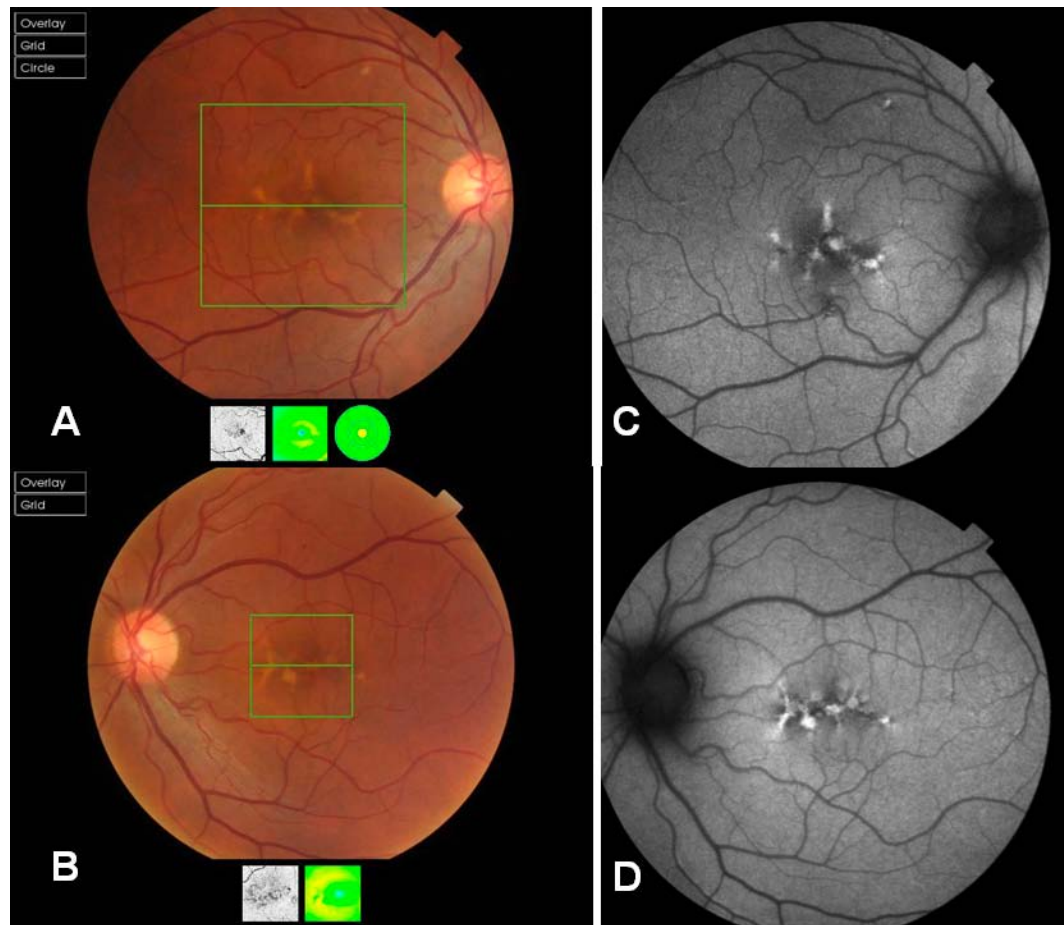
Acude a un Servicio de Oftalmología, debido a que desde hace varios meses presenta pérdida de visión.

En la exploración oftalmológica se obtienen los siguientes resultados:

En el estudio biomicroscopico se observa que el cristalino, la cornea y la cámara anterior de ambos ojos son normales. La tensión ocular se encuentra dentro de la normalidad. La agudeza visual central es de 0.25 en el ojo derecho y de 0.9 en el ojo izquierdo.

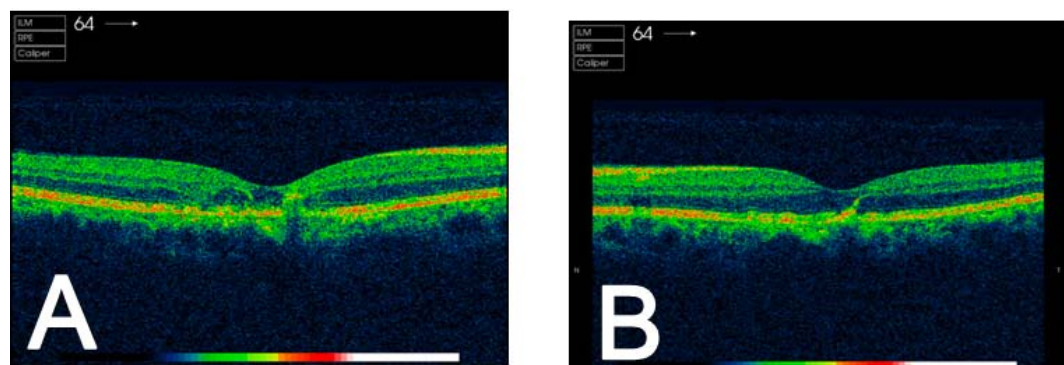
La retinografía y la imagen de autofluorescencia de ambos ojos (**Figura 1**), se observen cicatrices crónicas foveales y yuxtafoveales con acúmulo de pigmento (lipofucsina) autofluorescente a nivel foveolar y ausencia de autofluorescencia circundante por daño del epitelio pigmentario retiniano.

Figura 1. La retinografía (Fig. 1A, ojo derecho y Fig. 1B, ojo izquierdo, marco verde) y la imagen de autofluorescencia (Fig. 1C, ojo derecho y Fig. 1D, ojo izquierdo) muestran cicatrices crónicas foveales y juxtafoveales, con acumulo de lipofucsina autofluorescente a nivel foveolar y ausencia de autofluorescencia circundante por daño del epitelio pigmentario retiniano



En el estudio de la Tomografía de Coherencia Óptica (OCT) de ambos ojos se detecta una cicatriz hipertrófica del epitelio pigmentario de la retina a nivel foveolar y juxtafoveolar con distorsión de la arquitectura retiniana y pérdida de fotorreceptores (Figura 2).

Figura n.º 2. Imágenes de Tomografía de Coherencia Óptica (OCT). Cicatrices hipertróficas del epitelio pigmentario de la retina y pérdida de fotorreceptores (Fig 2A, ojo derecho y Fig 2B, ojo izquierdo)



La orientación diagnóstica es de maculopatía crónica bilateral (debido a las radiaciones ultravioletas), a pesar del tratamiento médico, durante 18 meses mediante luteína y antioxidantes, el paciente empeora su agudeza visual central, siendo en la actualidad de 0.1 en el ojo derecho y de 0.8 el izquierdo.

Debido a que la empresa no lo puede reubicar en otro puesto de trabajo, se le tramita una incapacidad permanente por Enfermedad Profesional, ya que la maculopatía crónica, se encuentra clasificada dentro del cuadro de enfermedades profesionales (Real Decreto 1299/2006, de 10 de noviembre).

COMENTARIOS

La soldadura consiste en unir las piezas separadas de un metal, se combinan y forman una sola pieza al ser calentadas, a una temperatura lo suficientemente alta para causar la fusión.

Las afectaciones oculares que pueden presentar los soldadores son la conjuntivitis, queratitis, cataratas y maculopatía². Esto puede ocurrir porque la llama que se produce durante la soldadura emite ondas electromagnéticas (ultravioleta, longitudes de onda corta del espectro visible e infrarrojas)^{2,3,4}.

El proceso de soldadura que utilizaba habitualmente nuestro paciente era el MIG (Metal Inert Gas) / MAG (Metal Active Gas), el aporte de energía empleado en este tipo de soldadura, es por el arco eléctrico que se mantiene entre la pieza a soldar y un electrodo de hilo continuo que fluye a través de una pistola de soldadura. Tanto el arco como el metal recién fundido, se protegen mediante un gas que se aporta a través de una tobera incorporada a la pistola de soldadura. En nuestro caso el gas utilizado es una mezcla de argón con dióxido de carbono. Este tipo de soldadura ocasiona una baja concentración de humos en el ambiente de trabajo, pero produce una elevada radiación visible y ultravioleta⁵.

Los daños en la retina que se describen en los soldadores como la fotosensibilidad o la maculopatía son similares a otras degeneraciones maculares como las retinosis pigmentarias en personas de edad avanzada, atrofiadas descritas en algunas áreas geográficas, alteraciones de la visión central, entre otras⁶.

La mayoría de casos de maculopatía irreversibles en soldadores, descritos en la literatura médica, son debidos a las deficientes medidas de protección a la exposición a radiaciones ultravioleta⁷ y/o a exposiciones crónicas^{6,8}

Yang *et al.* 2012⁹, realizan un estudio de tomografía de coherencia óptica (OCT) en soldadores, detectando alteraciones iniciales de la retina en un 38%, sin que presentasen ningún tipo de sintomatología clínica.

Para evitar o minimizar al máximo las afectaciones que pueden ocasionar los humos metálicos, los gases y los vapores que se ocasionan durante los procesos de soldadura se han de emplear las protecciones respiratorias individuales apropiadas y los sistemas de ventilación que correspondan a cada tipo de soldadura¹⁰, para evitar las afectaciones oculares el soldador deberá utilizar una pantalla facial certificada para cada tipo de soldadura, utilizando un visor de cristal inactivo cuyas características varían en función de la intensidad de la corriente empleada⁵

También es muy importante realizar una vigilancia de la salud específica, en función de los diferentes riesgos que presenta el soldador, para poder evitar o detectar precozmente las alteraciones que se pueden ocasionar^{5,10}.

BIBLIOGRAFÍA

1. Rodríguez-Marco NA, Andonegui-Navarro J, Companys-Silva E, Rebollo-Aguayo A, Aliseda-Pérez de Madrid D, Aranjuren-Laflin M. OCT y Fototoxicidad Macular. Arch Soc Esp Oftalmol 2008; 83: 267-272.
2. Bonnin-Arias C, Chamorro-Gutiérrez E, Ramírez-Mercado G, Lobato-Rincón LL, Navarro-Vals, JJ, Sánchez-Ramos C. Protección de riesgos laborales de trabajadores que utilizan soplete autógeno. Mapfre. Seguridad y Medio Ambiente. 2011; 31: 10-23.

3. Okuno T. Measurement of ultraviolet radiation from welding arcs. *Ind Health* 1987; 25: 147-156.
4. Okuno T, Ojima J, Saito H. Ultraviolet Radiation Emitted by CO₂ Arc Welding. *Ann Occup Hyg* 2001; 45: 597-601.
5. Oleart Comellas P, Pou Serra R, Rabassó Campí J, Sanz Gallén P. Evaluación Cualitativa de Riesgos Higiénicos. Operaciones Básicas de Soldadura. Foment del Treball Nacional. Barcelona.2009.
6. Kim EA, Kim B-G, Yi C-H, Kim IIG, Chae C-H, Kang S-K. Macular Degeneration in an Arc Welder, *Ind Health* 2007; 45:371-373.
7. Brittain GPH. Retinal burns caused by exposure to MIG-welding arcs: report of two cases. *Br J Ophthalmol* 1988; 72: 570-575.
8. Magnativa N. Photoretinitis: an underestimated occupational injury?. *Occup Med (Lond)* 2002; 52: 223-225.
9. Yang X, Shao D, Ding X, Liang X, Yang J, Li J. Chronic phototoxic maculopathy caused by welding arc in occupational welders. *Can J Ophthalmol* 2012;47: 45-50.
10. Oleart Comellas P, Pou Serra R, Rabassó Campí J, Sanz Gallén P. Sistemas de Ventilación para el control de los riesgos higiénicos en los procesos de soldadura. Foment del Treball Nacional. Barcelona.2010.

=====